

LUMBOSCOPIA: EXPERIENCIA CON LA TÉCNICA EN BERAZATEGUI, PRIMEROS 600 CASOS.

Flavio Santinelli, Fernando Mias y Alejandro Manduley.

Hospital "Evita Pueblo" de Berazategui. Buenos Aires, Argentina.

Resumen.- OBJETIVO: Exponer la técnica de Lumboscopia desarrollada en nuestro servicio, la casuística, y los resultados obtenidos por este abordaje.

MÉTODOS: Desde el 15 de Agosto de 1997, a la fecha, fueron operados 606 pacientes por técnica lumboscópica. Se realizaron: 152 nefrectomías, 18 nefrectomías parciales, 103 pieloplastías, 5 adrenaletomías, 89 pielolitotomías, 153 ureterolitotomías, 44 destechamientos de quistes renales y 42 otros procedimientos varios.

RESULTADOS: Planteamos el ingreso retroperitoneal en el triángulo lumbar inferior, sólo con disección digital, más disección neumática directa con insuflador de alto flujo, sin utilizar balón o trócar-balón disector. Se describe la creación del espacio de trabajo mediante colga-

jos de grasa, así como los distintos tipos de patología abordada y sus complicaciones.

CONCLUSIONES El espacio de trabajo en la lumboscopia debe ser creado por el cirujano urológico mas allá de utilizar una técnica con disección por balón o directa en forma digital. La técnica descrita es sencilla y reproducible, creando un espacio quirúrgico adecuado y requiriendo un conocimiento anatómico, para poder identificar las referencias en esta vía.

Palabras clave: Lumboscopia. Retroperitoneoscopia. Espacio Retroperitoneal.

Summary.- OBJECTIVES:

Correspondencia

Alejandro Manduley C.
Apartado postal 0830-00817.
Panamá. República de Panamá.
alejandromanduley@hotmail.com

Trabajo recibido: 28 de junio 2006

Keywords: T

INTRODUCCIÓN

Desde sus inicios la retroperitoneoscopia o lumboscopia fue vista como una técnica difícil de reproducir y de aplicaciones limitadas. Los reportes iniciales de Wittmoser (1), Wickham (2) y Figenshau (3) abordando el retroperitoneo lumbar, tuvieron poca aceptación en la comunidad urológica.

Aun así, después de la primera publicación de una retroperitoneoscopia realizada, por Bartel en 1969, vemos aparecer múltiples reportes aislados de la técnica, lo cual demuestra el alto interés del urólogo en reproducir los beneficios conocidos del abordaje retroperitoneal en las técnicas mínimamente invasivas.

El hito más importante lo establece Gaur en 1992 (4) con la introducción de la disección atraumática con balón. Desde entonces muchos centros adoptan la técnica y se potencia su desarrollo, hasta que se plantea en 1996 por Gill (5) una técnica estándar de acceso lumboscópico.

Nos iniciamos en ésta técnica el 15 de Agosto de 1997, y desde entonces hemos realizado más de 600 procedimientos lumboscópicos. Hemos depurando este abordaje a través de los años, de las experiencias reportadas por otros autores y las propias, llegando a hacerla accesible, reproducible, de fácil aprendizaje en los reconocimientos anatómicos, y lo más importante en nuestro medio: económica.

Paralelo al desarrollo del abordaje lumboscópico, se fueron ampliando las aplicaciones, ganando aceptación en procedimientos más complejos como nefrectomías simples y radicales (6), adrenalectomías (7), nefrectomías parciales, y plastias de la unión pieloureteral. Hay incluso autores que proponen el abordaje lumboscópico como elección frente a la técnica transperitoneal, para ciertas cirugías como la nefrectomía simple y las pieloplastias (8).

Nuestra técnica lumboscópica ha ido variando con el tiempo, optimizándola y haciéndola más sencilla. Exponer esto es el objetivo de este artículo.

MATERIALES Y MÉTODOS

Desde el 15 de Agosto de 1997 a la fecha (100 meses), fueron operados en el Hospital "Evita Pueblo" de Berazategui y en el medio privado, un total de 606 casos lumboscópicos, 152 nefrectomías, 18 nefrectomías parciales, 103 pieloplastias, 5 adrenalectomías, 89 pielolitotomías, 153 ureterolitotomías, 44 destechamientos de quistes renales y 42 otros procedimientos varios como biopsias renales dirigidas, ureterostomías y biopsias de masas retroperitoneales entre otras. Por ser una revisión de la técnica, no profundizaremos en las técnicas diagnósticas específicas y de seguimiento de cada patología.

Se utiliza en todos los casos anestesia general endotraqueal, en posición estándar de flanco a 90°, con el lado a operar hacia arriba, y sujeto a la mesa quirúrgica luego de dar flexión para abrir el espacio lumbar, colocándose almohadillas en los sitios de presión para proteger las zonas de decúbito. No colocamos catéteres ureterales ni sonda vesical de rutina, salvo casos particulares que lo ameriten o cirugías que se puedan prolongar dos o más horas. Marcamos de rutina, con dermatógrafo, la cresta ilíaca, las últimas dos costillas y las líneas axilares posterior y anterior. La rutina de asepsia y antisepsia es idéntica a la de cirugía abierta. Se baja la mesa para que la superficie de trabajo quede 10 a 15 centímetros debajo de la posición cómoda de brazos para el cirujano, siendo necesaria muchas veces elevar al cirujano en una tarima para lograrlo.

Se posiciona el cirujano y un ayudante (que porta la cámara), a la espalda del paciente, y la instrumentista a los pies del paciente, enfrentando a estos últimos. La torre de laparoscopia es colocada de cara al paciente, pudiéndose establecer como norma, la de ser ubicada en el sitio contrario a la patología a abordar (ejemplo, para una patología derecha, la torre se ubica a la izquierda y viceversa).

Iniciamos la técnica con una incisión transversal de 2 cm. en piel, a dos traveses de dedo por arriba de la cresta ilíaca, en la línea axilar posterior. Con una tijera de disección cerrada, y bajo una presión constante, profundizamos atravesando los distintos planos musculares, hasta sentir la pérdida de resistencia que nos indica que atravesamos la fascia lumbodorsal, ingresando al espacio graso pararenal posterior. Una vez dentro abrimos la tijera, para divulgar los planos superficiales. Se introduce el dedo meñique verificando que estamos en el espacio, por el tacto de las capas musculares, mas el anillo que ejerce la fascia transversalis, en contraposición, a el tacto de la grasa pararenal posterior. Se introduce el a continuación el dedo índice de la mano dominan-

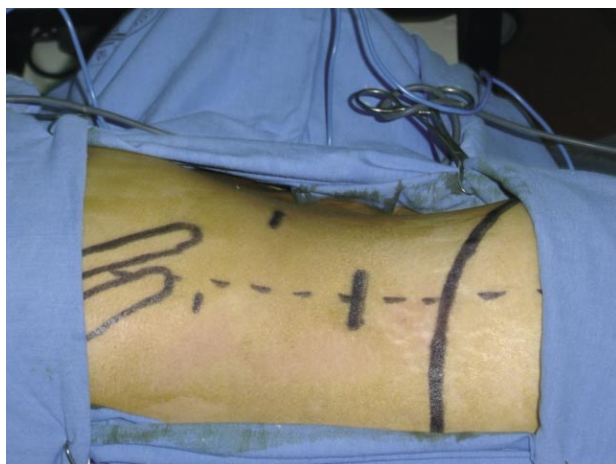

FIGURA 1. Posicionamiento de los trócares para lumboscopia derecha. 1er trócar a dos traveses de dedo por arriba de la cresta ilíaca en la línea axilar posterior, 2º trócar a nivel de la línea axilar anterior en un punto medio entre el reborde costal y la espina ilíaca anterosuperior y el 3er trócar por debajo del borde de la última costilla.

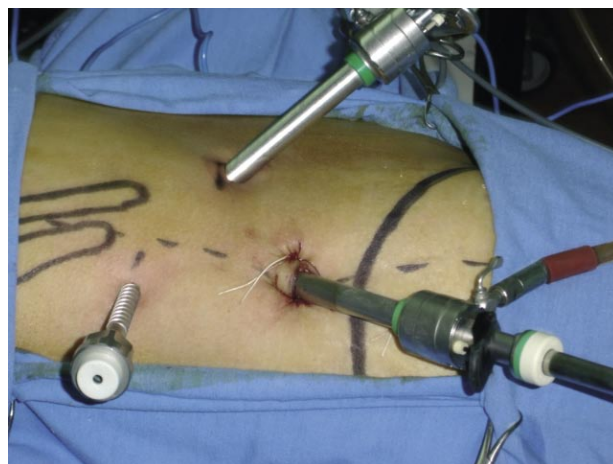

FIGURA 2. Trócares colocados, disección inicial con flujo de gas. Fijación con los puntos de piel del trócar inicial (cámara) como reemplazo del trócar de Hasson. El punto de entrada del tercer trócar se hace más posterior luego de la insuflación.

te del cirujano y se despega suavemente el tejido laxo pararrenal posterior en 360°, con especial interés de rechazar el peritoneo hacia la línea axilar anterior.

Introducimos un trócar de 10 mm sin mandril, y colocamos dos puntos en la piel para fijar el trócar, y minimizar la fuga de gas.

Procedemos a crear el neumoespacio lumbar a 13 mm de Hg., a alto flujo (20 l/min.), e introducimos por el trócar, una óptica de 30° después de haberla calentado con solución fisiológica en un recipiente térmico, que es parte del instrumental estéril.

Una vez en el interior del espacio lumbar, colocamos la óptica 1 cm. por dentro del extremo distal

TABLA I. CASUÍSTICA GENERAL, CONVERSIONES A VÍA ABIERTA Y COMPLICACIONES POR PATOLOGÍA ESPECÍFICA TRATADA POR LUMBOSCOPIA.

Cirugía	Casos	Complicación	%	Conversión	%
Pieloplastia	103	3	2.9%	1	1.0%
Pielolitotomía	89	0	0 %	7	7.8%
Ureterolitotomía	153	2	1.3%	0	0 %
Nefrectomía	152	6	3.9%	4	2.6%
Nefrectomía Parcial	18	1	5.5%	1 reintervención	5.5%
Adrenalectomía	5	0	0 %	0	0 %
Dest. de Quiste Renal	44	1	2.3%	1 reintervención	2.3%
Otras	42	1	2.4%	1 lesión de aorta	2.4%
Total	606	14	2.3%	15	2.4%

del trócar, y retiramos ambos, hasta ver en el reborde la pared muscular, procediéndose a fijar el trócar con uno de los puntos de piel previos, evitando de esta manera que el ayudante lo retire más de esa medida, y nos brinde el mayor espacio de visión posible. Seguidamente giramos la óptica de 30° hacia arriba para la colocación del 2° trócar a nivel de la línea axilar anterior, en un punto medio entre el reborde costal y la espina iliaca anterosuperior. Con la visión de 30° es posible identificar el repliegue peritoneal y guiar la punción para que no ingresemos en el peritoneo. Con ayuda de un disector romo, y girando los 30° grados hacia la duodécima costilla, separamos el tejido laxo avascular pararenal, por debajo de la punta de la última costilla, y procedemos a la colocación del 3er trócar en esta posición, también bajo visión directa.

Los trócares complementarios son colocados con la regla de utilizar un trocar de 10 mm para la mano derecha, y uno de 5 mm para la mano izquierda en el caso de un cirujano diestro.

Luego de colocados los trócares, se reposicionan los 30° de la óptica hacia abajo, donde se observa la grasa pararenal posterior. Se incide esta grasa en forma horizontal a 1 o 2 cm. del plano muscular del Psoas, y se extiende cefalocaudalmente. El plano que se visualiza inmediatamente profundo a la grasa, es la fascia de Gerota, la cual se incide a 2 cm. de los planos musculares, también horizontal y se extiende cefalocaudalmente, con cuidado de no dirigirse hacia adelante, ya que tendríamos la posibilidad de perforar el peritoneo. Quedan expuestos de esta manera el músculo psoas




FIGURA 3. Visión lumboscópica del espacio pararenal creado solo con disección digital e insuflador de alto flujo. Se aprecia el repliegue peritoneal al usar óptica de 30° lo cual minimiza el riesgo de introducción transperitoneal del trócar anterior.

y la grasa perirrenal, pudiéndose mejorar el campo de visión, retirando la grasa pararenal posterior que cuelga desde la porción anterior de la fascia de Gerota. Para ello realizamos un colgajo pediculado, ya sea superior o inferior de acuerdo a la patología a abordar.

Una vez creado el espacio de trabajo, con las maniobras descritas, se procede a realizar la cirugía específica para cada patología en particular. En los casos en que se necesita un 4° trócar para exposición, el mismo se coloca bajo visión directa sobre la línea axilar anterior, a 2 cm. de la cresta iliaca, quedando de esta forma la imagen de un rombo, que nos permite una excelente triangulación. Este trócar puede ser manipulado por el ayudante que lleva la cámara, sin ser necesario un segundo ayudante. Nunca hemos necesitado colocar en una lumboscopia un quinto trócar.

RESULTADOS

La creación del espacio quirúrgico por el cirujano, en una lumboscopia, es el resultado de muchos años de experiencia. Solo en los primeros casos hemos utilizado balones de disección tipo Gaur, y en la actualidad no lo hacemos.

Intentamos bajo este abordaje lumboscópico, reproducir lo realizado en una técnica abierta, siendo los resultados, en enfermedades benignas, como oncológicas, comparables, como se ha demostrado ya en múltiples publicaciones, sin ser la finalidad de este trabajo demostrarlo.

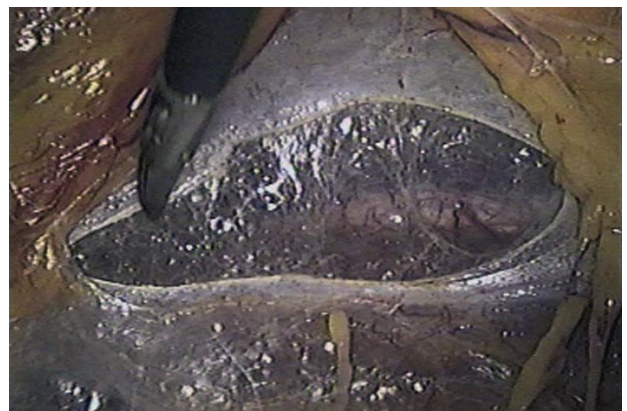

FIGURA 4. Visión lumboscópica de la apertura inicial de la fascia de Gerota. Incisión longitudinal cefalocaudal a 2 cm. del borde del psoas. Se observa la grasa pararenal en la porción anterior del espacio de trabajo.

En nuestra serie contamos con complicaciones que son equiparables a las de la vía abierta, creemos que la curva de aprendizaje en esta técnica es corta, mas aun si es dirigida por un mentor, minimizando las complicaciones inherentes al abordaje lumboscópico. La rapidez y efectividad de los procedimientos, se van adquiriendo mediante la experiencia en resolver casos, siendo una curva relativamente corta.

De las complicaciones que hemos tenido en esta serie de 606 pacientes, cabe resaltar las inherentes al abordaje, en las cuales hemos tenido 30 pacientes con enfisema subcutáneo lumbar y 9 con enfisema subcutáneo genital. Todos resueltos espontáneamente y sin morbilidad asociada. En 10 cirugías hubo apertura peritoneal la cual no fue necesario cerrar y permitió, en todos los casos, terminar el procedimiento por vía lumboscópica. En cuanto a las complicaciones propias de la cirugía, hemos tenido 3 urinomas: uno posterior a pieloplastía derecha, el cual se manejó con drenaje y cateterización ureteral prolongada durante seis semanas. Otros dos fueron posteriores a ureterolitomías altas, manejadas de la misma forma, realizando la salvedad que en las pieloplastías dejamos de rutina un catéter ureteral, no así las ureterolitomías. El drenaje lo realizamos bajo anestesia general, abriendo la incisión que se utilizo para el acceso lumboscópico, bajo disección digital del espacio, hasta ingresar a la cavidad del urinoma, o absceso. Tuvimos dos abscesos retroperitoneales posteriores a nefrectomías por pionefrosis, los cuales se drenaron con esta técnica, y cursaron con evolución satisfactoria. Un paciente presento un hematoma retroperitoneal con descenso del hemato-

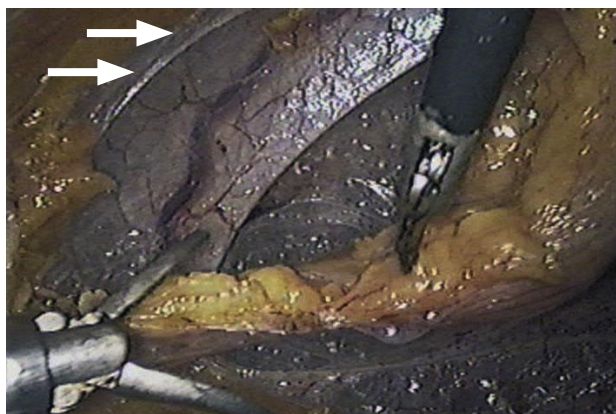


FIGURA 5. Visión lumboscópica de la creación real del espacio de trabajo con sección ordenada de la grasa pararenal a manera de colgajo. Exposición amplia de la fascia de Gerota ya incidida y del límite peritoneal anterior (Flechas).

crito, sin descompensación hemodinámica el cual fue manejado conservadoramente con transfusiones y seguido por tomografía. Hemos tenido una estrechez ureteral después de una ureterolitomía, que se reintervino también en forma lumboscópica, realizando una Fengerplastia con buena evolución.

Dos pacientes fueron reintervenidos en forma abierta, uno por sangrado en el postoperatorio inmediato de una nefrectomía parcial, y el otro tras una lesión piélica, durante un destechamiento de un quiste renal, la cual se suturó, pero curso tardíamente con una estrechez (esto sucedió durante una demostración fuera de nuestro hospital, y fue intervenido por otro equipo quirúrgico 4 meses después).

En las cirugías por litiasis, hemos convertido a vía abierta 7 pielolitomías. Las agrupamos aparte del total de conversiones, debido a la condición especial de nuestro centro de atención, en el cual no contamos con endourología alta, por lo cual intentamos de todos modos una vía lumboscópica en pacientes subóptimos para la misma. En nuestra realidad hospitalaria los pacientes de la Provincia de Buenos Aires, solo cuentan para resolver dicha patología con una vía tradicional abierta.

Consideramos malos candidatos para una pielolitomía lumboscópica, aquellos que tienen pelvis intrarrenales, y aquellos con infundíbulos caliceales mayores que el cálculo a tratar, por la posibilidad de migración transoperatoria del cálculo. Los 7 casos convertidos, se encuentran dentro de las 64 pielolitomías realizadas en nuestro hospital (11%), y en todos los casos, convertidos o no, se obtuvo una resolución litíásica del 100%.

Convertimos la segunda pieloplastía de la serie en el año 1997, debido al extenso proceso inflamatorio que incluso, fue técnicamente muy demandante, aun por vía abierta.

Convertimos una cirugía de rescate de masa retroperitoneal postquimioterapia, de cáncer de testículo no seminomatoso, en la cual tuvimos una lesión aórtica, el paciente evolucionó satisfactoriamente.

Hemos convertido 4 nefrectomías de las 152 que hemos realizado (2.6%). Una por lesión de la vena renal, una por desinserción transoperatoria de la vena gonadal, una nefrectomía derecha en una pielonefritis xantogranulomatosa, y una por lesión de duodeno y colon, durante una nefrectomía por tumor escamoso de riñón abscesificado, en una paciente nefrótica terminal en hemodiálisis hacía 10 años. Esta última con evolución clínica tórpida y fallecimiento 6 semanas después por neumonía nosocomial.

La otra lesión intraoperatoria de colon que tuvimos fue en el curso de una nefrectomía por piodiagnóstico. El colon se suturó en dos planos vía lumboscópica y cursó excelente evolución.

En cuanto a las pieloplastias hemos tenido solo una recidiva, la cual ya fue reintervenida laparoscópicamente, y estamos en espera de su evolución.

DISCUSIÓN

La técnica lumboscópica para el acceso quirúrgico del riñón y uréter alto, tiene amplias ventajas que vale la pena comentar. De manera similar a la cirugía abierta, el hecho de no entrar en el peritoneo, disminuye el tiempo de convalecencia, hace posible una rápida ingesta postoperatoria y confina las posibles fugas de la vía urinaria al espacio retroperitoneal.

La técnica de divulsión muscular durante el abordaje, como lo proponemos, crea un mínimo trauma, y facilita el cierre del portal de la óptica. A la altura propuesta para la incisión, la tensión de la pared abdominal depende del músculo oblicuo externo y su fascia externa, los cuales se pueden cerrar fácilmente en esta técnica, pues al divulsionar se abre en dirección de sus fibras. Los puntos de fijación en piel se pueden reemplazar por un trócar de Hasson (con el que no contamos) con el mismo resultado.

La disección con balón fue el avance que impulsó la lumboscopia en 1992, actualmente no nos parece necesario, debido al mejor conocimiento de la anatomía del espacio retroperitoneal, obtenida mediante la experiencia de utilizar el método. No repudiamos su uso pues es una herramienta barata y sencilla que puede ayudar en los primeros pasos, hasta que el cirujano se ubique fácilmente en el retroperitoneo.

Un punto de discusión de los detractores de la lumboscopia es el espacio de trabajo. El espacio de trabajo no lo crea el balón de dilatación, y creemos que éste es un punto de confusión de muchos cirujanos urólogos, que se ven frustrados a la hora de acceder el retroperitoneo, y encontrar pocas referencias anatómicas. En laparoscopia transperitoneal, el espacio de trabajo lo crea la presión de CO₂; en la lumboscopia lo debe crear el cirujano. Enfatizamos en la disección ordenada de la grasa pararenal y perirrenal en dos colgajos separados pues esto nos brinda excelente espacio, además de brindar las referencias anatómicas visibles como el polo renal inferior, el uréter medio y proximal y el psoas. En

las cirugías de baja complejidad puede no ser necesario este paso y se puede compensar la caída de la grasa pararenal colocando un cuarto trócar para separación. Recomendamos hacerlo en todos los casos, tanto para desarrollar la habilidad, como por la posibilidad de complicación intraoperatoria de la cirugía.

El acceso a la cara anterior del riñón fue una limitante en los inicios de la lumboscopia, al desarrollar el espacio con la técnica descrita, logramos un abordaje prácticamente directo y minimizamos las posibilidades de acceder accidentalmente a la cavidad peritoneal.

La colocación de los trócares se describió inicialmente bajo tacto, probablemente por la pobre distensión lograda, al insuflar con CO₂, que resultaba en perforación frecuente del peritoneo. En la lumboscopia no se produce el abombamiento típico de un trócar ingresando, como en la laparoscopia transperitoneal, aun así, se logra una excelente visualización del repliegue peritoneal anterior con la óptica de 30° para la colocación del segundo trócar, evitando la punción peritoneal y facilitando por este la disección de la grasa pararenal de la pared, lo cual resulta muy difícil al colocar los trócares por tacto.

Tuvimos una experiencia inicial con nefrectomías radicales lumboscópicas. Consideramos que la disección de la celda renal completa, para preservar los principios oncológicos es muy difícil por esta vía, en la que uno se ve obligado a trabajar en un espacio mas reducido al no abrir la fascia de Gerota. El pedículo renal se presenta de manera favorable en el abordaje lumboscópico, pero para acceder a la arteria sin abrir la fascia perirrenal se necesita mayor disección, en poco espacio y cerca de los grandes vasos. Para la extracción de la pieza oncológica, es necesario una incisión que en el área lumbar suele ser de mayor morbilidad que en el abdomen anterior, y no somos partidarios de la morcelación en estos casos. Al morcelar se pierde el estadio pT y la información pronóstica del mismo, y con el desarrollo actual de drogas cada vez mejores en el tratamiento de los tumores renales, creemos que en un futuro cercano será valiosísima información que no podemos sacrificar. Creemos como ya han descrito otros autores (9) que es una técnica de la cual debemos prescindir en los casos de malignidad renal.

En los casos de escisión renal por patología benigna, podemos trabajar con el acceso de colgajos ya descrito y morcelar la pieza, por lo cual nos parece que brinda ventajas frente a la técnica transperitoneal (8).

Operamos indistintamente pacientes en rango de sobrepeso y obesidad por IMC. Si bien la obesidad pasó de ser una contraindicación relativa, a ser una indicación de cirugía mínimamente invasiva, consideramos que el abordaje extraperitoneal es menos demandante en estos pacientes que en transperitoneal.

Las cirugías abdominales previas (10,11) no brindan mayor dificultad en el abordaje lumboscópico en el cual observamos la anatomía sin distorsión, aun en los casos de cirugías múltiples abdominales y complicaciones infecciosas antiguas.

En las reparaciones desmembradas de unión ureteropélica se hace indispensable una disección fina, y suficiente espacio como para realizar suturas intracorpóreas. Actualmente hemos realizado 103 de estas cirugías con resultados similares a los obtenidos con técnica abierta y creemos que con una creación-por-el-cirujano del espacio de trabajo la dificultad no es superior a la de la técnica transperitoneal, en la cual sacrificamos los beneficios ya descritos de no acceder al peritoneo, y ser la vía habitual de conocimiento del urólogo.

En nuestra experiencia, no hemos tenido que suspender por hipercarbia el abordaje lumboscópico. Se describió en modelos experimentales que la absorción de dióxido de carbono, era mayor en la trama vascular de la grasa extraperitoneal que en el peritoneo. Esta diferencia en el orden de los 3 mmHg. de dióxido de carbono espirado, si bien es estadísticamente significativa, es clínicamente irrelevante; más aun, se ha descrito mayor formación de radicales libres de oxígeno en la exposición al peritoneo y mayor compromiso de las funciones cardiorrespiratoria en la vía transperitoneal (12,13). No creemos que haya suficiente evidencia actualmente, para que sea un punto a tomar en cuenta en la decisión de la técnica a emplear.

En los 242 casos de litiasis renoureteral (89 piélicas y 153 ureterales) que hemos realizado, rutinariamente buscamos el uréter, luego de lograr los dos colgajos, nos dirigimos caudalmente y profundizamos en la zona en que la grasa perirrenal se empieza a hacer escasa, correspondiendo a la mitad del uréter superior y facilitando su ubicación.

Posteriormente localizamos la litiasis en pelvis o uréter, según el caso, e incidimos con corte en frío, y realizamos sutura continua. No dejamos catéter ureteral de rutina en las ureterolitotomías.

CONCLUSIONES

La creación por el propio cirujano del espacio de trabajo en lumboscopia brinda excelentes posibilidades quirúrgicas para este abordaje. Si bien presenta todas las ventajas de no acceder a la cavidad peritoneal y de la cirugía mínimamente invasiva, creemos que se debe ser ecléctico al decidir el abordaje. Teniendo en cuenta las características del paciente, la patología a tratar y la experiencia del cirujano podremos sopesar, con qué procedimiento podemos tener las mejores posibilidades de éxito. Lumboscopia para nefrectomía simple y pieloplastia nos parece de elección, discutible en los casos de adrenalectomía y litiasis renoureteral y de poca ayuda en la nefrectomía radical por tumor.

COMENTARIO EDITORIAL

Me satisface mucho tener la oportunidad de realizar algunos comentarios personales al magnífico trabajo que presentan estos autores y amigos acerca de la retroperitoneoscopia.

Coincidimos en prácticamente todos sus puntos de vista, pero creemos interesante para el lector el que tratemos de exponer los escasos puntos divergentes que pudieran hacer surgir un sincero contraste de opiniones, siempre constructivo.

Aunque inicialmente nosotros realizábamos el abordaje al retroperitoneo con un método similar al que refieren los autores, decidimos posteriormente realizarlo siempre mediante un trócar óptico activo (prescindiendo de la introducción del dedo) con el fin de evitar que el CO₂ difundiera también entre los planos musculares y el tejido subcutáneo, pues el sellado con un punto de piel no garantiza la oclusión profunda del tracto previamente dilatado con el dedo. Este cambio de actitud lo adoptamos a raíz de que en algún caso detectamos radiográficamente un enfisema torácico. Desde entonces no hemos visto ningún otro caso. Los autores refieren 39 casos de enfisema clínicamente manifiesto, aunque sin trascendencia.

Los autores colocan el segundo trócar en la línea axilar anterior, entre el reborde costal y la espina iliaca anterosuperior. Nosotros lo colocamos en un lugar próximo al que ellos eligen para su cuarto trócar (cuando lo precisan). Aquí existe pues un punto de controversia, pues pensamos que el que eligen ellos para una de las manos del cirujano, al quedar más anterior, resultaría más apropiado para que, si así fuera preciso, el ayudante traccionase del riñón o utilizase el aspirador.

Otro aspecto interesante es que los autores adoptan la regla de utilizar un trócar de 10 mm para la mano derecha del cirujano y de 5 mm para la izquierda. Nosotros damos prioridad a la dirección que dentro tendrá el aplicador de clips, con respecto al pedículo. Así, preferimos utilizar siempre el de 10 mm en la fosa iliaca y el de 5 mm en el ángulo costolumbar. Otro factor que nos inclina a obrar así es que de esta manera las posibilidades de lesionar la arteria subcostal son más escasas.

Resulta curioso que los autores admiten que quienes se inician en la retroperitoneoscopia pueden orientarse mejor tras el empleo de un balón de dilatación. Desde que nosotros utilizamos simplemente el CO₂ a alto flujo y repetidos y cortos movimientos de avance y retroceso de la óptica para convertir el espacio retroperitoneal virtual en real, nos hemos dado cuenta que incluso resulta más fácil orientarse, pues los planos laxos, hasta ahora vírgenes los abrimos delante de nuestra vista y las estructuras ofrecen así un aspecto mucho más nítido. Aconsejamos sin embargo en estos casos no solo observar el monitor de vídeo sino también, y desde fuera, la dirección en la que estamos trabajando.

Aunque nosotros también preferimos siempre realizar la pieloplastia por vía lumboscópica, hemos de decir que cuando existe vaso polar inferior, éste suele estar casi siempre por delante de la unión pieloureteral. Es decir que al recolocar a este vaso por detrás, queda éste entre nosotros y la zona a reparar, lo cual a veces dificulta técnicamente la realización de la pieloplastia.

Dada la amplísima experiencia de los autores, nos sorprende que cataloguen a la litiasis renouretal como una indicación discutible (entendiendo que se refieren a casos especialmente idóneos para este tipo de cirugía). Imaginamos que tal vez que al no disponer de un cistonefroscopeco flexible (capaz de ser introducido por uno de los trócares de 5 mm y con que poder extraer cálculos ubicados fuera del alcance de la óptica laparoscópica) se ven obligados a descartar o tener que reconvertir algunos de estos casos.

Al margen de estos pequeños apuntes deseo expresar mi felicitación al Dr. Santinelli y a todo su equipo por este trabajo en el que resumen con gran sentido práctico una amplia experiencia en el tema.

Dr. José Gabriel Valdivia Uría

BIBLIOGRAFÍA y LECTURAS RECOMENDADAS (*lectura de interés y ** lectura fundamental)

1. WITTMOSER, R.: "Die retroperitoneoskopie als neue methode der lumbalen sympathiokotomie". Fortschr. Endoskopie., 4: 219, 1973.
2. WIEKHAM, J.E.A.: "The surgical treatment of renal lithiasis". Urinary Calculous Disease. New York Churchill Livingstone, 145, 1979.
3. FIGENSHAU, R.S.; CLAYMAN, R.V.; KAVO-USSI, L.R. y cols.: "Retroperitoneal laparoscopic nephrectomy: Laboratory and initial clinical experience". J. Endourol., 5: 130, 1991.
4. GAUR, D.D.: "Laparoscopic operative retroperitoneoscopy: Use of a new device". J. Urol., 148: 1137, 1992.
5. INDERBIR, S.; SCHWEIZER, D.; HOBART, M.G. y cols.: "Retroperitoneal laparoscopic radical nephrectomy: The cleveland clinic experience". J. Urol., 163: 1665, 2000.
6. SHIRAIISHI, K.; EGUCHI, S.; MOHRI, J. y cols.: "Hand-Assisted laparoscopic radical nephrectomy comparison of the transperitoneal and retroperitoneal approaches". Surg. Laparosc. Endosc. Percutan. Tech Vol. 15, Number 4, August 2005.
7. SALOMON, L.; SOULIE, M.; MOULY, P. y cols.: "Experience with retroperitoneal laparoscopic adrenalectomy in 115 procedures". J. Urol., 166: 38, 2001.
8. NARMADA, P.; RAJIVGOEL, G.; ASHOK, K.H., y cols.: "Retroperitoneoscopic nephrectomy be the standard of care for benign nonfunctioning kidneys? An outcome analysis based on experience with 449 cases in A 5-year period". J. Urol., 172: 1411, 2004.
9. DESAI, M.; STRZEMPKOWSKI, B.; SURENA, F. y cols.: "Prospective randomized comparison of transperitoneal versus retroperitoneal laparoscopic radical nephrectomy". J. Urol., 173: 38, 2005.
10. JOHNSTON, W.K.; MONTGOMERY, J.S.; STUART WOLF, J.Jr.: "Retroperitoneoscopic radical and partial nephrectomy in the patient with cirrhosis". J. Urol., 173: 1094, 2005.
11. VITERBO, R.; GREENBERG, R.E.; AL-SALEEM, T. y cols.: "Prior abdominal surgery and radiation do not complicate the retroperitoneoscopic approach to the kidney or adrenal gland". J. Urol., 174: 446, 2005.
12. NADU, A.; EKSTEIN, P.; SZOLD, A. y cols.: "Ventilatory and hemodynamic changes during retroperitoneal and transperitoneal laparoscopic nephrectomy: A prospective real-time comparison". J. Urol., 174: 1013, 2005.
13. MURAT SAMLI, M.; GULER, C.; DEMIRBAS,

- M. y cols.: "The effect of carbon dioxide pneumoretroperitoneum on free oxygen radicals in rabbit retroperitoneoscopy model". *Surg. Laparosc. Endosc. Percutan. Tech.*, 14: 153, 2004.
14. RASSWEILER, J.J.; SEEMA, O.; FREDE, T. y cols.: "Retroperitoneoscopy: Experience with 200 cases". *J. Urol.*, 160: 1265, 1998.
 15. BORZI, P.A.; YEUNG, C.K.: "Selective approach for transperitoneal and extraperitoneal endoscopic nephrectomy in children". *J. Urol.*, 171: 814, 2004.
 16. HEMAL, A.K.; GOEL, A.; GOEL, R.: "Invasive retroperitoneoscopic ureterolithotomy". *J. Urol.*, 169: 480, 2003.
 17. SINGH, I.; SHARMA, D.; SINGH, N.: "Retroperitoneoscopic deroofing of a giant renal cyst in a solitary functioning hydronephrotic kidney with a 3-port technique". *Surg. Laparosc. Endosc. Percutan. Tech.*, 13: 6, 2003.
 18. CAPOLICCHIO, J.P.; JEDNAK, R.; ANIDJAR, M. y cols.: "A Modified Access Technique For Retroperitoneoscopic Renal Surgery In Children". *J. Urol.*, 170: 204, 2003.